

GALERÍA FOTOGRÁFICA

LEISHMANIASIS TEGUMENTARIA EN EL PERU (continuación)

Prof. Dr. Zuño Burstein Alva. UNMSM, Lima-Perú.

2. LEISHMANIASIS SELVÁTICA

2.1 Cutánea Reciente:

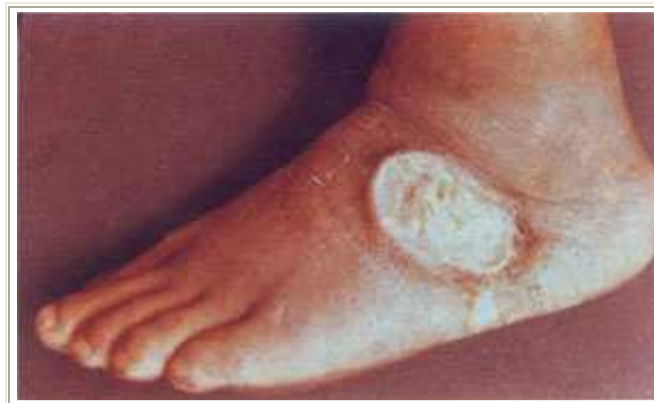

FOTO 1: Lesión ulcerosa inicial

2.2 Cutánea Mucosa Tardía

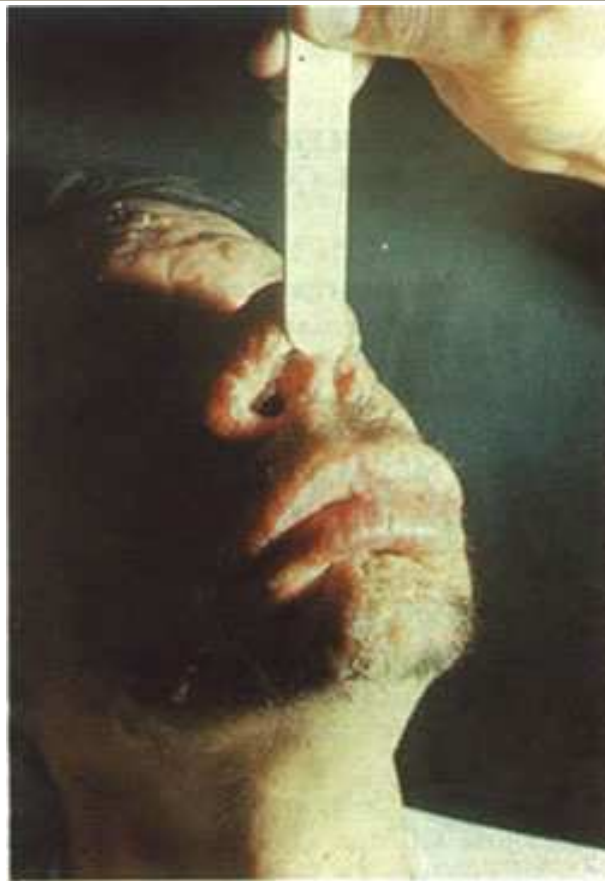

FOTO 2: Perforación del tabique nasal

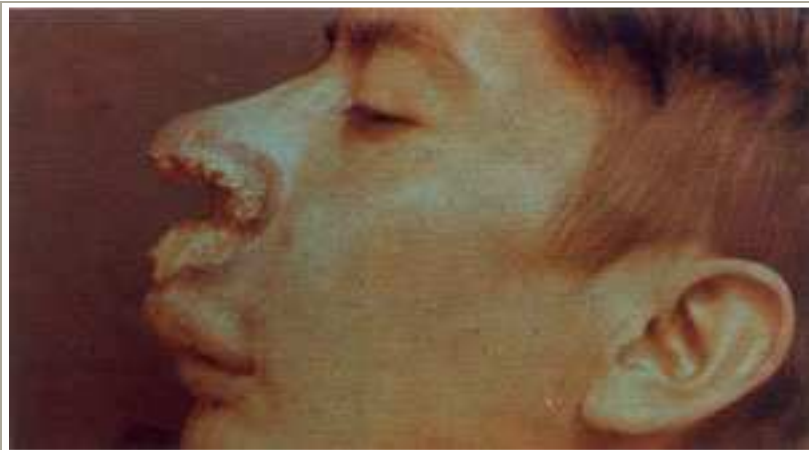

FOTO 3: Destrucción del lóbulo nasal

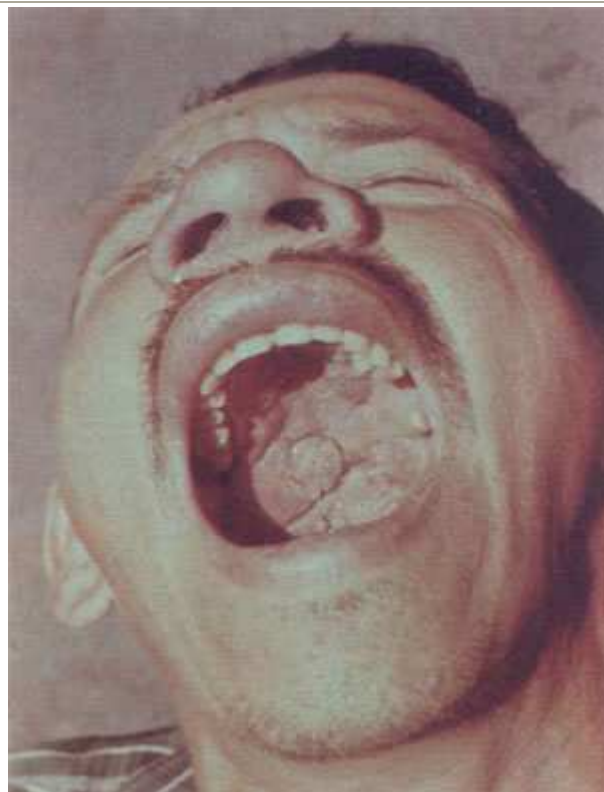

FOTO 4: Granuloma de mucosa palatina

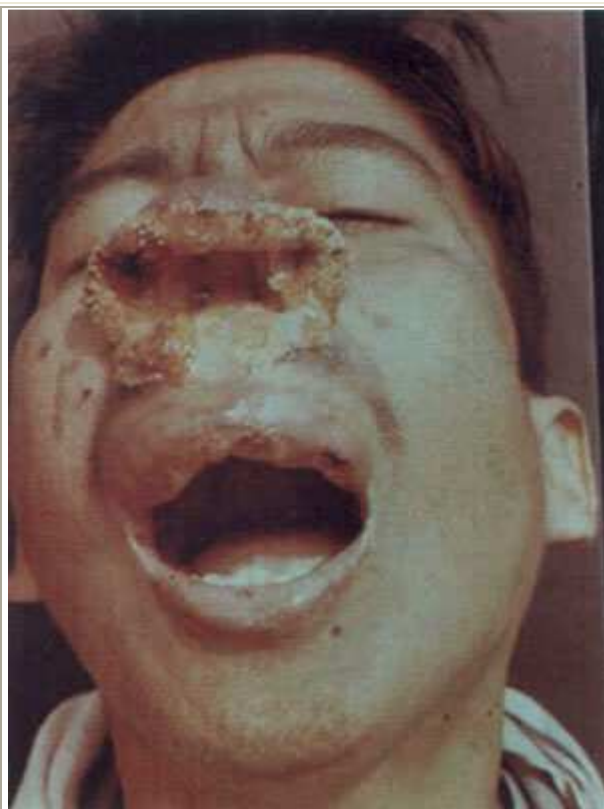

FOTO 5: Destrucción de pirámide nasal y de mucosa labial

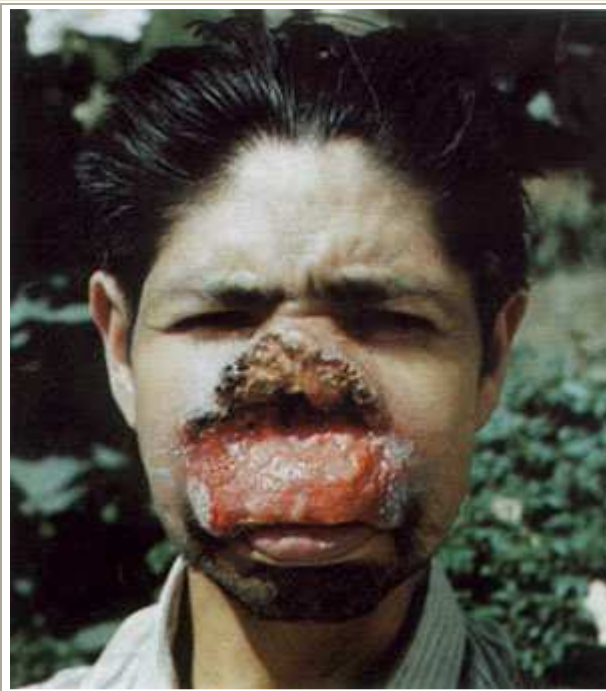


TABLA 6: Lesiones destructivas faciales

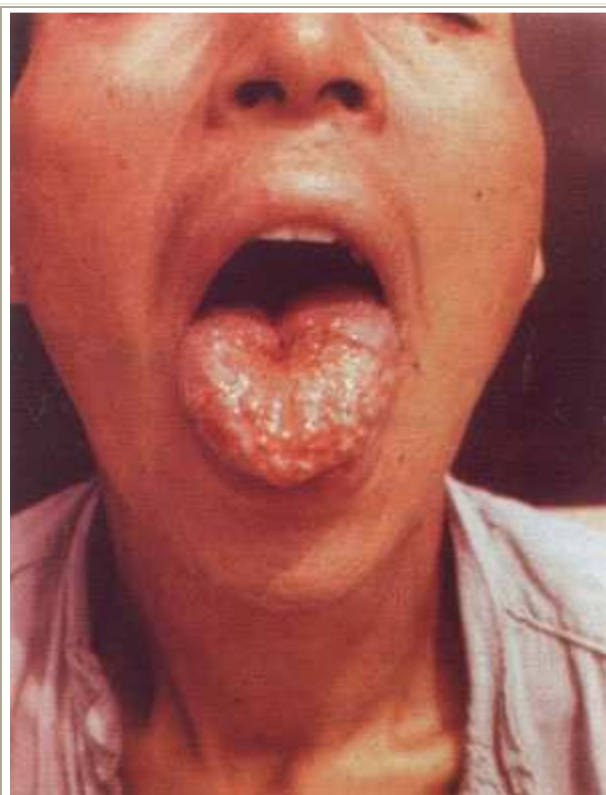


FOTO 7: Úlcera de la lengua

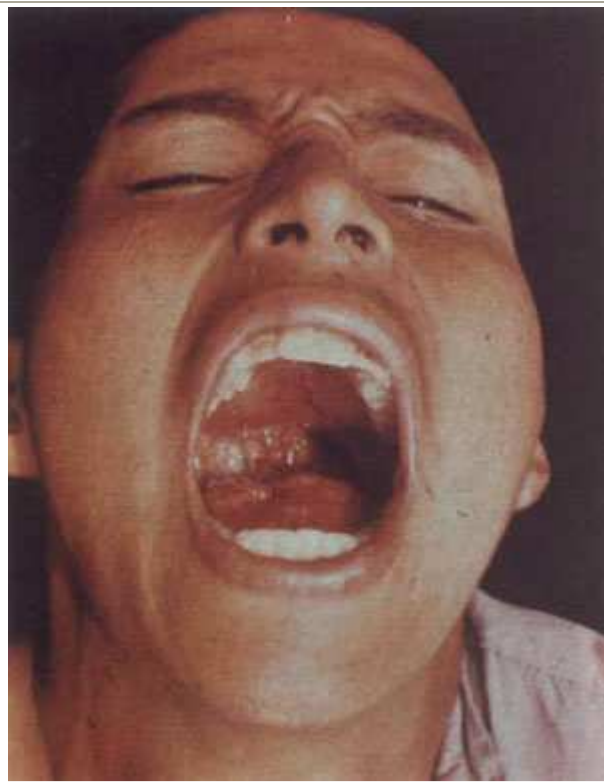


FOTO 8: Destrucción de úvula y compromiso faringo-laríngeo

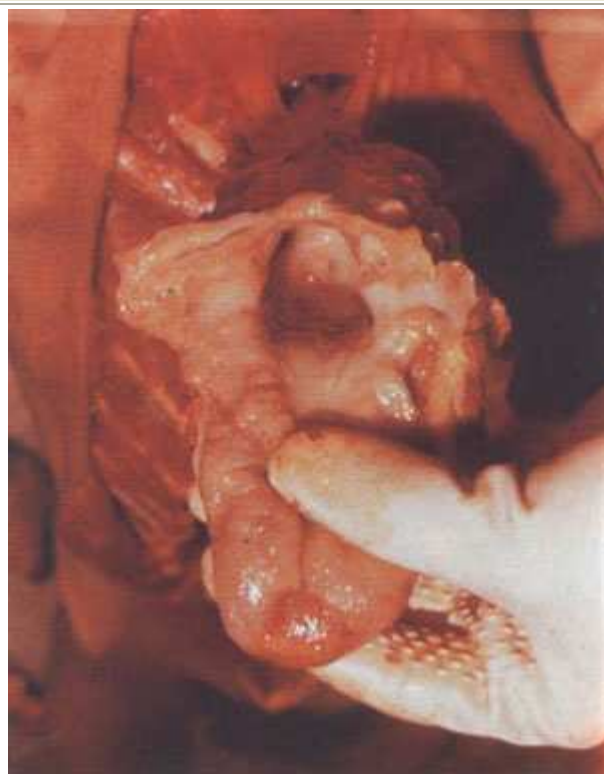

FOTO 9: Autopsia del paciente de la foto 8: severas lesiones laringeas y linguales

2.3 Cutánea Tardía

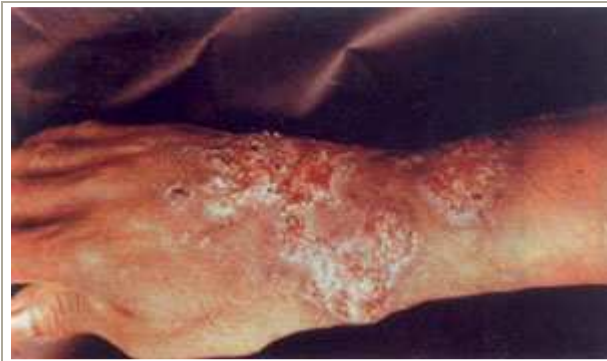

FOTO 10: Lesión verrucosa crónica

SECUENCIAS CICATRICIALES

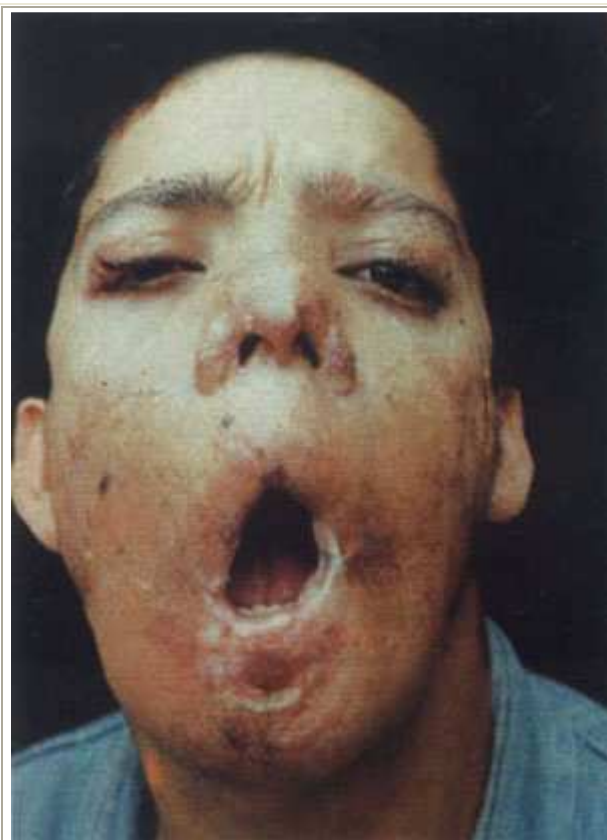

FOTO 11: Severas alteraciones anatómicas

