

## CASOS CLÍNICOS

# Fibrohistiocitoma maligno\*

## *Malignant fibrous histiocytoma*

---

Juan Cavero<sup>1</sup>, Víctor Delgado<sup>2</sup>, Patricia Montesinos<sup>3</sup>, Guillermo Casas<sup>4</sup>.

### RESUMEN

El fibrohistiocitoma maligno ha sido considerado el sarcoma de los tejidos blandos más común, durante la adultez media y tardía. Es frecuente en tejidos profundos y músculo estriado, y raro como tumor cutáneo. Reportamos el caso de un varón de 31 años, con una lesión tumoral de seis meses en piel de la zona ilíaca derecha, que muestra en el estudio histopatológico un fuerte infiltrado de células neoplásicas indiferenciadas, diagnosticándose fibrohistiocitoma maligno, y detectándose signos de metástasis ósea. Se remarca la utilidad del estudio inmunohistoquímico para la tipificación de tumores con células neoplásicas indiferenciadas.

**Palabras clave:** Fibrohistiocitoma maligno; Sarcoma de tejidos blandos; Inmunohistoquímica.

### SUMMARY

The malignant fibrous histiocytoma has been considered the most common soft tissue sarcoma, during middle and late adulthood. It is common in deep tissues and striated muscle, and rare as a cutaneous tumour. We report the case of 31-year-old man, with a tumor lesion of 6 months, on cutaneous right iliac zone, that shows, in the histopathological exam, a strong infiltration of undifferentiated neoplastic cells, diagnosed as malignant fibrous histiocytoma, with signs of bone metastasis. The utility of the immunohistochemical study for typing tumors with undifferentiated neoplastic cells is remarked.

**Key words:** Malignant fibrous histiocytoma; Soft tissue sarcoma; Immunohistochemistry.

---

\* Este caso fue presentado en la XXV RADLA, Santiago de Chile, Mayo de 2006.

<sup>1</sup> Médico Asistente del Servicio de Dermatología, Hospital Nacional Guillermo Almenara Irigoyen, Lima, Perú.

<sup>2</sup> Médico Asistente del Servicio de Patología Quirúrgica y Necropsias, Hospital Nacional Guillermo Almenara Irigoyen, Lima, Perú.

<sup>3</sup> Médico Residente 3º Año del Servicio de Dermatología, Hospital Nacional Guillermo Almenara Irigoyen, Lima, Perú.

<sup>4</sup> Médico Asistente del Servicio de Cirugía General N° 1, Hospital Nacional Guillermo Almenara Irigoyen, Lima, Perú.

Correo electrónico: jacaverog@yahoo.com.ar

## INTRODUCCIÓN

El fibrohistiocitoma maligno (FHM) ha sido considerado el sarcoma de los tejidos blandos más común durante la adultez media y tardía<sup>1,2</sup>. Es frecuente en tejidos profundos y músculo estriado, y raro como tumor cutáneo (menos del 10% de casos), con metástasis más frecuentes a pulmones, ganglios linfáticos, hígado y hueso<sup>2,3</sup>. Raramente aparece como un tumor metastático sin una lesión primaria clínicamente evidente, aunque en un pequeño porcentaje de pacientes se presenta con una enfermedad sincrónica, primaria y metastásica<sup>4</sup>. Su causa es desconocida, aunque se mencionan como factores etiológicos la exposición a fenoxi-ácidos e inducción por radiación<sup>4</sup>, y alteración a nivel del cromosoma 19p13.1, que regula mecanismos enzimáticos<sup>5</sup>. Su origen citológico se sitúa en una célula mesenquimal pobremente definida, que se divide en dos líneas celulares, una histiocítica y otra fibroblástica. El FHM, tumor de pobre pronóstico de supervivencia (15% a 30%, a cinco años), y que tiene variantes mixoide, inflamatoria y pleomórfica<sup>3</sup>, se sitúa en la línea histiocítica. Se mencionan entre los factores pronósticos negativos: tamaño grande, grado histológico y márgenes quirúrgicos positivos del tumor<sup>2</sup>.

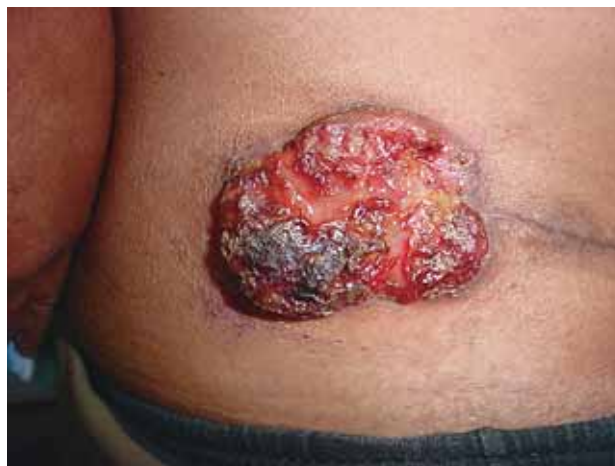## REPORTE DE CASO

En febrero de 2006, acude al Servicio de Dermatología del Hospital Nacional Guillermo Almenara Irigoyen, un varón de 31 años, con una lesión de seis meses en piel de la zona ilíaca derecha, que se inició con prurito y formación de úlcera de crecimiento progresivo, y luego sensación de ardor y dolor tipo punzada, hasta alcanzar las dimensiones actuales, pese a tratamiento antibiótico auto-administrado. Como otros síntomas presenta dolor costal en hemitórax izquierdo y tos seca, de un mes de duración. Trabaja en el servicio de limpieza de un aeropuerto. No hay antecedentes personales ni familiares contributivos.

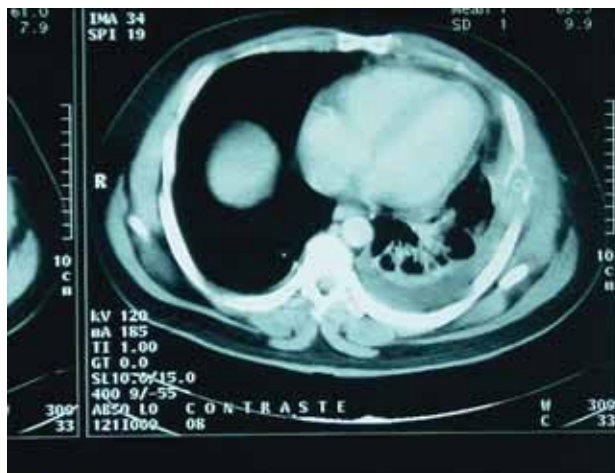Al examen, presenta tumoración de aproximadamente 10x10cm en piel de la zona ilíaca derecha (**Fotografía 1**), de bordes definidos, sin inflamación perilesional, superficie ulcerada, en parte vegetante con secreción amarillenta, y en parte cubierta con costra negruzca; zona aledaña cicatricial (según el paciente, había sido ulcerada inicialmente). El examen general mostró un aparente buen estado general, sin adenopatías, ni alteraciones en el resto de aparatos y sistemas. Se plantearon los siguientes diagnósticos: linfoma cutáneo, carcinoma escamocelular y dermatofibrosarcoma protuberans.

**Exámenes de laboratorio:** perfil hematológico, glicemia, urea, creatinina, transaminasas, fosfatasa alcalina y  $\gamma$ -glutamiltanspeptidasa, normales; dislipidemia con

triglicéridos 347mg/dl y colesterol normal. VDRL: no reactivo; proteinograma con discreta hiper- $\beta$ -globulinemia; inmunoglobulinas séricas A y G normales, y  $\beta$ -2-microglobulina normal. Radiografía de tórax: derrame pleural izquierdo. Radiografía de pelvis: sin alteración ósea. Tomografías: en abdomen y pelvis, no tumoraciones intracavitarias; en tórax lesión lítica costal lateral izquierda, con invasión de partes blandas y derrame pleural basal izquierdo (**Fotografía 2**).



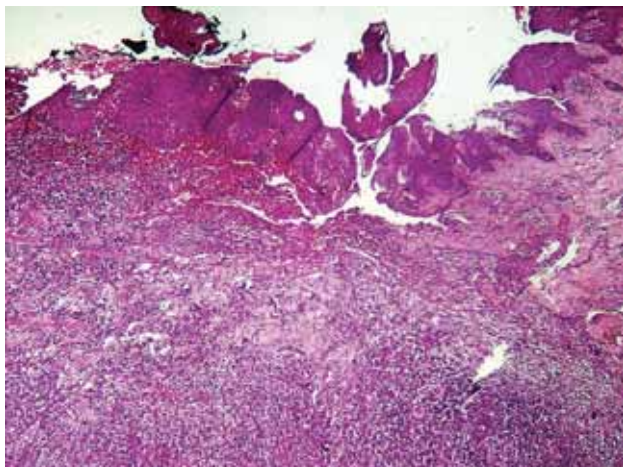
Fotografía 1. Lesión tumoral en zona ilíaca derecha.



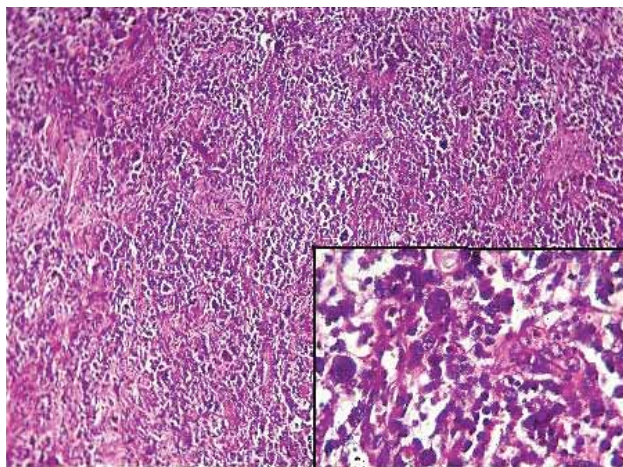
Fotografía 2. Tomografía torácica: se aprecia lesión lítica costal lateral izquierda con invasión de partes blandas y derrame pleural basal ipsilateral.

La lesión fue extirpada y la biopsia demostró bordes quirúrgicos libres. El estudio histopatológico (**Fotografías 3 y 4**) mostró tumoración ulcerada, infiltrante, en dermis, compuesta por células neoplásicas indiferenciadas, con marcado pleomorfismo nuclear, presencia de células gigantes multinucleadas, apoptosis y mitosis atípicas. Inmunohistoquímica: pankeratina y CD45 negativos; lisozima, vimentina, S-100 (sólo en células gigantes) y CD68 positivos (**Fotografía 5**).

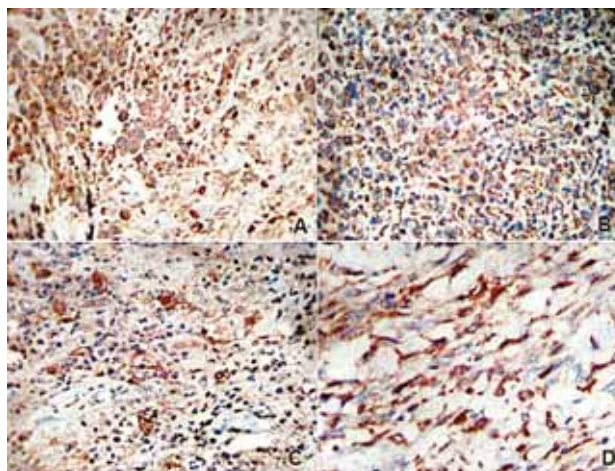
Con los resultados antes mencionados se hizo el diagnóstico de FHM. Una gammagrafía ósea reveló compromiso multifocal compatible con metástasis ósea. El paciente fue transferido al Servicio de Oncología para quimioterapia y radioterapia.



Fotografía 3. Tumoración ulcerada, infiltrante, comprometiendo la dermis entera. H/E 10x.



Fotografía 4. Células neoplásicas indiferenciadas, con marcado pleomorfismo nuclear, presencia de células gigantes multinucleadas, apoptosis y mitosis atípicas. H/E 25x. En el recuadro: detalle de células neoplásicas. H/E 40x.



Fotografía 5. Inmunohistoquímica: A: Lisozima. B: Vimentina. C: S-100. D: CD 68.

## DISCUSIÓN

El caso que presentamos es singular por la edad y el aparente buen estado de salud del paciente, y la agresividad del tumor (seis meses de evolución, hasta alcanzar las dimensiones descritas). El cuadro histológico, con células marcadamente indiferenciadas, requirió el empleo de un amplio panel de inmunohistoquímica, para establecer la estirpe de las células tumorales. Con pankeratina y CD45 negativos se descartó carcinoma escamocelular y linfoma, respectivamente. La lisozima y vimentina positivas nos acercan al diagnóstico, al indicar histiocitos y células mesenquimales. El S-100 es positivo, pero sólo en las células gigantes multinucleadas que se aprecian dentro de la extensión de numerosas células pleomórficas. El CD68 positivo en el citoplasma de numerosas células, es específico para histiocitos en general y, en este caso, define el diagnóstico. Respecto a la causa del tumor en nuestro paciente, no puede atribuirse a irradiación, ni tampoco a fenoxi-ácidos (usados principalmente en pesticidas de uso agrícola). Aún cuando parece claro el inicio del tumor en zona ilíaca, la presencia de lesiones multifocales a nivel óseo, no descarta la posibilidad de sincronía entre lesión primaria y metastásica. Debido a esto último, al tamaño de lesión y al grado histológico de pleomorfismo, el pronóstico es malo.

## REFERENCIAS BIBLIOGRÁFICAS

1. LEVER WF, SCHAUMBURG-LEVER G. Histopathology of the skin. Philadelphia, J.B. Lippincott Company, 1983. p. 612.
2. SHEA CR, PRIETO VG. Fibrous lesions of dermis and soft tissue. En: FREEDBERG IM, EISEN AZ, WOLFF K, et al. eds. Fitzpatrick's Dermatology in General Medicine. New York, McGraw-Hill, 2003. p. 998-9.
3. WEEDON D. Skin Pathology. London, Churchill Livingstone, 2002. p. 938-9.
4. WEISS SW, GOLDBLUM JR. Enzinger and Weiss's Soft Tissues Tumors. St. Louis, Mosby, 2001. p. 539-41.
5. SMITH KJ, SKELTON H.  $\alpha$ -difluoromethylornitine, a polyamine inhibitor: its potential role in controlling hair growth and in cancer treatment and chemo-prevention. Int J Dermatol. 2006;45:337-44.