

## CASOS CLÍNICOS

# Hemangiomatosis neonatal difusa

## *Diffuse neonatal hemangiomatosis*

José Ollague<sup>1</sup>

### RESUMEN

Se presenta el caso de un lactante con hemangiomas infantiles múltiples en la piel y en el hígado, asociados a insuficiencia cardíaca de alto gasto y anemia, conformado el cuadro de hemangiomatosis neonatal difusa. Se realiza una breve revisión de la clasificación de los angiomas y de la literatura referente a esta patología.

**Palabras clave:** Congénito; Hemangiomas; Insuficiencia cardíaca; Anemia; Neonatal.

### SUMMARY

We present a case of diffuse neonatal hemangiomatosis in a breast-feeding child with several cherry angiomas affecting the skin and liver, associated to an high-output cardiac failure and anemia. A brief revision of the literature related to vascular abnormalities and infantile hemangiomas is made.

**Key words:** Congenital; Hemangiomas; High put cardiac failure; Anemia; Neonatal

## INTRODUCCIÓN

Las lesiones vasculares congénitas son un grupo de desórdenes hemangiomatosos relativamente comunes que tienen múltiples formas de presentación, algunas de ellas tienen la natural tendencia de involucionar espontáneamente en una cantidad variable de tiempo, otras en cambio son capaces de asociarse a lesiones hemangiomatosas en órganos internos y tener una evolución tórpida que incluye manifestaciones sistémicas de insuficiencia cardíaca, anemia, alteraciones hepáticas, oculares, cerebrales e inclusive la muerte.

## REPORTE DE CASO

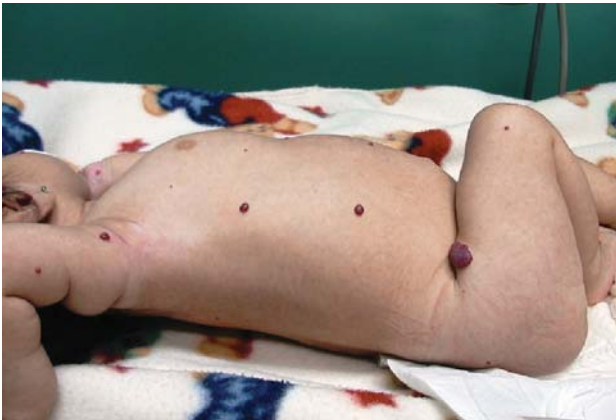Paciente femenina de tres meses de edad referida por un pediatra, con buena respuesta a los estímulos, lactando normalmente, primogénita de padres no consanguíneos;

que desde el nacimiento presenta lesiones angiomasas múltiples, exofíticas, bien delimitadas cuyo tamaño varía entre 2 y 30 mm de diámetro (**fotografía 1**), localizadas en diferentes partes del cuerpo (**fotografía 2**), incluyendo genitales (**fotografía 3**) y cara (**fotografía 4**).

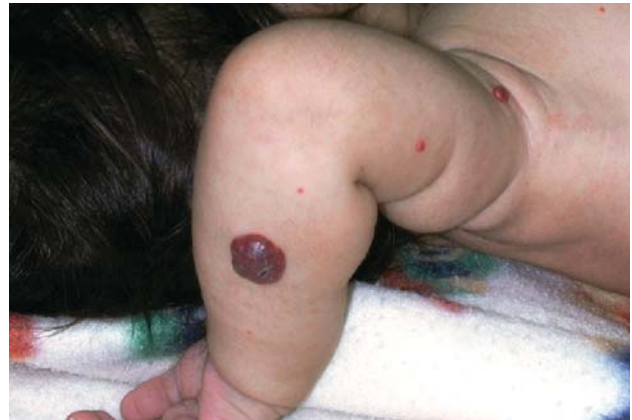Se nota discreta disnea y bajo peso corporal para su edad (10 libras). No se observan alteraciones esqueléticas asociadas. Una Rx. estándar de tórax (**fotografía 5**) muestra marcado incremento del área cardíaca, una ecosonografía abdominal revela imágenes claras, múltiples, de diferentes tamaños (**fotografía 6**) localizadas en el hígado, la más grande de ellas mide 2 x 4 cm en su diámetro mayor.

El resto de órganos examinados no tienen alteraciones detectables. La biopsia de piel reveló la imagen de un hemangioma capilarexofítico (**fotografía 7**) con proliferación ordenada de capilares inmaduros sin atipias citológicas (**fotografía 8**).

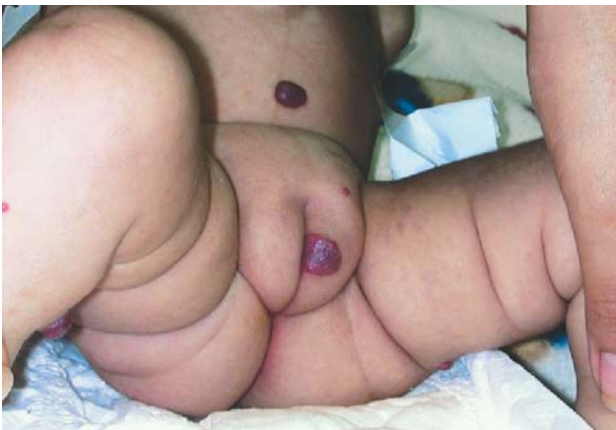<sup>1</sup> Profesor de Postgrado de Dermatología y Dermatopatología U. Estatal de Guayaquil  
Dermatólogo - Dermatopatólogo del Servicio de Dermatología Hospital " T. Maldonado C.". Guayaquil - Ecuador  
Correo Electrónico: dr\_ollague@hotmail.com



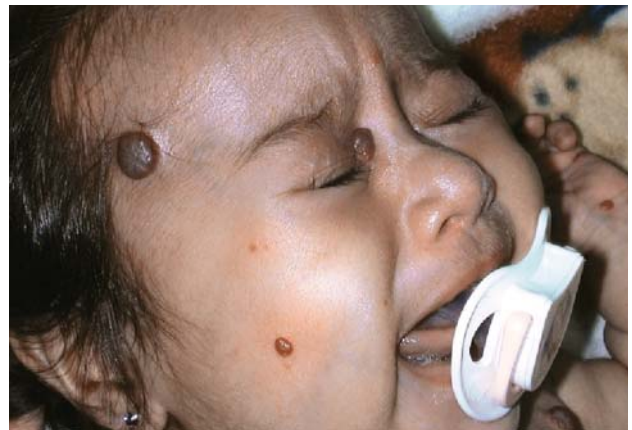Fotografía 1. Angiomatosis múltiples.



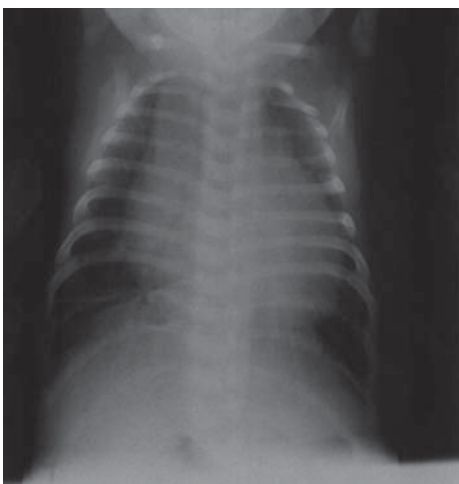
Fotografía 2. Angioma grande de 2 cm.



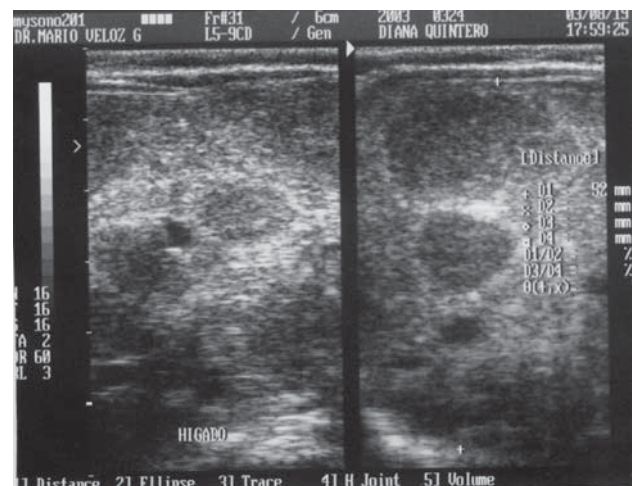
Fotografía 3. Hemangiomas genitales.



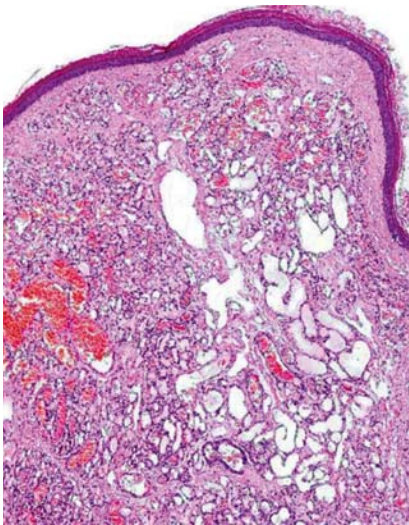
Fotografía 4. Hemangiomas faciales.



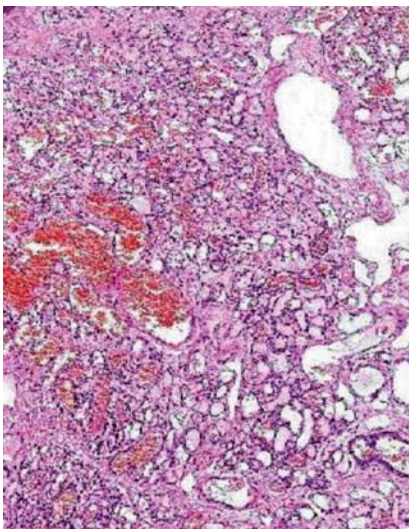
Fotografía 5. Incremento del área cardíaca



Fotografía 6. La ecografía abdominal muestra múltiples lesiones hepáticas.



Fotografía 7.  
Proliferación capilar  
ordenada.  
(H-E: 10x)



Fotografía 8.  
Capilares inmaduros  
sin atipia celular.  
(H-E: 40x)

La interconsulta a cardiología revela una insuficiencia cardíaca de alto gasto. El diagnóstico de hemangiomas neonatal difusa se completa. De acuerdo con el pediatra y el cardiólogo la paciente es puesta en un régimen terapéutico que incluye: prednisona 1 mg/kg/d = 5 mg diarios, digital, potasio oral y diuréticos (furosemida).

## DISCUSIÓN:

Las lesiones vasculares fueron clasificadas de una manera muy útil por Mulliken y Glowacki en 1982 y desde entonces muy pequeñas modificaciones se han realizado. Básicamente las alteraciones vasculares se han dividido en malformaciones

y tumores aplicando el concepto de que las malformaciones son errores de morfogénesis en los que existe un epitelio endotelial normal y tumores (hemangiomas) son aquellos en los que se produce una hiperplasia endotelial variable, estos últimos pueden ser congénitos o adquiridos.<sup>1</sup> El caso presentado se encuentra englobado en este último grupo.

Los hemangiomas que constituyen los tumores más frecuentes durante la lactancia tienen cinco variedades: a) congénito, b) profundo, c) telangiectásico, d) shunt arteriovenoso e) Hemangiomas múltiples.

Los hemangiomas múltiples congénitos han sido artificialmente divididos en: a) hemangiomas neonatales benignos<sup>2</sup> considerada cuando los angiomas permanecen acantonados en la piel y hemangiomas neonatales difusa<sup>3</sup>, cuando además de los de la piel se observan otros en diversos órganos internos afectados, que incluyen hígado, corazón, pulmón, tracto gastrointestinal, retina, bazo, páncreas, vejiga, riñón, vesícula, meninges, coroides, etc. Estudios recientes sugieren que esta separación es artificial ya que una investigación minuciosa de los pacientes afectados conducirá siempre al hallazgo de lesiones vasculares asociadas en órganos profundos, por lo tanto la denominación de hemangiomas neonatales difusa debiera ser la única conservada. En la piel los angiomas se localizan casi en cualquier parte incluyendo párpados, cuero cabelludo, extremidades, genitales, tronco y mucosas, su tamaño varía de pocos milímetros hasta 5 cm. Existen variedades endofíticas, exofíticas y mixtas con las características de los angiomas frambuesiformes. Curiosamente esta variedad de angiomas múltiples muestran una tendencia a involucionar más rápidamente que el resto de hemangiomas, la mayor parte de ellos han involucionado entre los dos y siete años de vida, aunque se ha reportado aparición de lesiones nuevas después de ese periodo.

Los angiomas de hígados sobre todo los múltiples y de gran tamaño se asocian a una tasa elevada de mortalidad (30-40%) y a una insuficiencia cardíaca de alto gasto (congestiva) porque estos imitan las alteraciones hemodinámicas producidas por un gran shunt de izquierda a derecha.

En una revisión de la literatura se encontraron asociaciones con choroangiomas y polihidramnios<sup>4</sup>, llama la atención un caso descrito con múltiples hemangiomas viscerales sin lesiones cutáneas y los autores sugieren que un factor de crecimiento vascular podría jugar un importante rol en el comportamiento de los angiomas. Se ha reportado así mismo en un neonato múltiples angiomas de retina, conjuntiva e iris con su respectiva descripción histológica asociados a angiomas múltiples en la piel<sup>5</sup>. La asociación con hematopoyesis ha sido reportada solo en un caso<sup>6</sup>. Reportes de calcificaciones en órganos internos en pacientes adultos que han sobrevivido a una hemangiomas neonatal sugieren que los angiomas pueden sufrir un proceso de calcificación en su involución<sup>7</sup>.

La paciente motivo de esta comunicación está comprendida en el grupo de los hemangiomas múltiples neonatales que como refiere la literatura asocia lesiones angiomasos en órganos internos (hígado), anemia y una insuficiencia cardíaca de alto gasto.

El tratamiento es complejo pero puede ser resumido en los siguientes puntos aplicados a cada caso en particular. a) observación, b) glucocorticoides intralesionales (triancinolona 3-5 mg/kg. en forma lenta cada 5 semanas), c) corticoides tópicos (clobetazol), d) glucocorticoides sistémicos: tratamiento de elección en hemangiomas deformantes (1-5 mg/kg/día), e) interferón alfa 2a y alfa 2b recombinantes (2-3 millones U / diarias subcutáneas por 6 meses).<sup>8</sup>, f) dye láser pulsado con lámpara de destello, g) cirugía.

Un control ecosonográfico después de un mes de la primera cita muestra imágenes en área hepática de idéntico tamaño que no han cambiado de morfología. Algunas pe-

queñas lesiones continúan apareciendo en la piel después de 2 meses de la primera consulta y la lesión localizada en genitales muestra exulceración superficial que rápidamente cicatriza con antibióticos locales. Al tercer mes de tratamiento no hay nuevas lesiones de piel y algunas han disminuido de tamaño no así las localizadas en área hepática. En la última visita se notan lesiones características de acariasis con surcos y vesículas acarinas en los pies y ciertas zonas del abdomen, se prescribe antihistamínico por vía oral (loratadine 3 gotas diarias) y una preparación con flor de azufre al 15% en pasta al agua. Además se administra ivermectina oral (5 gotas = 200 ug/kg) por una sola ocasión. El peso no ha variado pero hay desaparición de la disnea. A los 6 meses de edad la niña es ingresada al servicio de cuidados intensivos con una neumonía en lóbulo inferior del pulmón derecho que pese al tratamiento antibiótico provoca la muerte de la paciente.

## REFERENCIAS BIBLIOGRÁFICAS:

1. VIRELLI S., BUTLER J., *Dermatología en Medicina General*, Fitzpatrick T, Quinta edición. Tomo II. Anormalidades Vasculares, Argentina, Editorial Médica Panamericana. Año 200 p. 1235-1246.
2. STERN JK, WOLF JE, Jarratt M. Benign neonatal hemangiomas. *J Am Acad Dermatol.* 1981 Apr;4(4):442-5. 7
3. HOLDEN KR, ALEXANDER F. Diffuse neonatal hemangiomas. *Pediatrics.* 1970 Sep;46(3):411-21.
4. WITTERS I, VAN DAMME MT, Ramaekers P, Van Assche FA, Frys JP. Benign multiple diffuse neonatal hemangiomas after a pregnancy complicated by polyhydramnios and a placental chorioangioma. *Eur J Obstet Gynecol Reprod Biol.* 2003 Jan 10;106(1):83-5.
5. CHANG CW, RAO NA, STOUT JT. Histopathology of the eye in diffuse neonatal hemangiomas. *Am J Ophthalmol.* 1998 Jun;125(6):868-70
6. EVOLE-BUSELLI M, HERNANDEZ-MARTI MJ, GASCÓ-LACALLE B, ESQUEMBRE MENOR C, MASCUÑAN-DIAZ I, SORNI-VALLS G. Neonatal dermal hematopoiesis associated with diffuse neonatal hemangiomas. *Pediatr Dermatol.* 1997 Sep-Oct;14(5):383-6.
7. LATIFI HR, SIEGEL MJ. Diffuse neonatal hemangiomas: CT findings in an adult. *J Comput Assist Tomogr.* 1992 Nov-Dec;16(6):971-3.
8. SPILLER JC, SHARMA V, WOODS GM, HALL JC, SEIDEL FG. Diffuse neonatal hemangiomas treated successfully with interferon alfa-2a. *J Am Acad Dermatol.* 1992 Jul;27(1):102-4. 9