

CASOS CLÍNICOS

Angioqueratoma Nevoide Circunscrito

Circumscribed Nevoid Angiokeratoma

Eliana Sáenz¹, María del Carmen Sialer¹, Alberto Regis¹, Elizabeth Thomas²

RESUMEN

Los angioqueratomas son un grupo de malformaciones vasculares caracterizadas histológicamente por la presencia de dilatación de capilares superficiales con hiperqueratosis suprayacente, existen cinco tipos clínicamente reconocibles. El angioqueratoma nevoide circunscrito (ANC) es un tipo inusual de angioqueratoma localizado en glúteos o muslos mostrando una distribución unilateral. Presentamos el caso de un angioqueratoma nevoide circunscrito en una adolescente cuyo tratamiento resultó insatisfactorio, siendo pocos los aportes de la literatura en el manejo exitoso de esta patología.

Palabras Clave: Angioqueratoma Nevoide Circunscrito, Malformación vascular, Hiperqueratosis.

ABSTRACT

The angiokeratomas are a group of vascular malformations histologically characterized by the presence of dilated surface capillaries with overlying hyperkeratosis, there are five types clinically recognizable. The nevroid circumscriptum angiokeratoma is an unusual type of angiokeratoma located in buttocks or thighs showing a unilateral distribution. We present a nevroid circumscribed angiokeratoma in a teenager, whose treatment was unsatisfactory, with little input from the literature on the successful management of this condition.

Keywords: Circumscribed Nevoid Angiokeratoma, Vascular Malformation, Hyperkeratosis.

INTRODUCCIÓN

Los angioqueratomas se presentan en un conjunto de diferentes enfermedades agrupadas bajo una base clínica de lesiones vasculares que presentan una histología común, están caracterizados por la presencia de ectasia de los vasos situados en la dermis superficial sobre la que se dispone una epidermis con hiperqueratosis ortoqueratósica¹. De los diferentes tipos de angioqueratomas, el corporal difuso es el marcador cutáneo de enfermedad de depósito lisosomal subyacente, con acúmulo de productos metabólicos (triglicéridos, esfingolípidos) no degradados^{2,3}, estos angioqueratomas constituyen una manifestación temprana y visible de la enfermedad de Fabry. En cambio el

Angioqueratoma Circunscrito Neviforme de aparición desde el nacimiento, generalmente no se relaciona con enfermedad sistémica. El manejo terapéutico de estas lesiones es muy variado va desde tratamiento quirúrgico, láser, crioterapia, electrocirugía y otras modalidades, incluyendo terapias combinadas¹.

CASO CLÍNICO

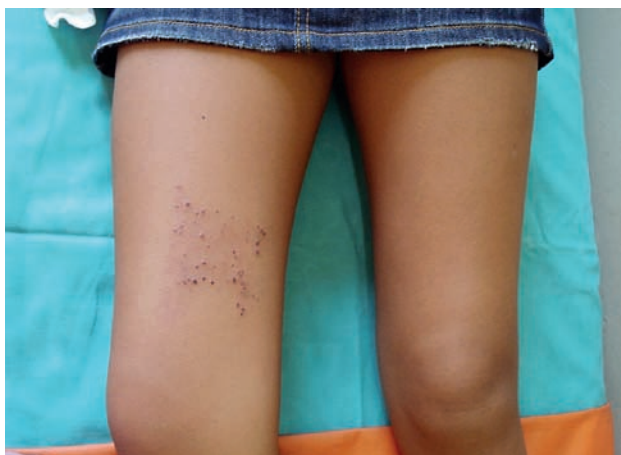Presentamos a una paciente de sexo femenino de 12 años de edad, natural y procedente de Lima, estudiante, sin antecedentes contributorios, quien acude a la consulta con una mancha violácea, tenue, de forma rectangular sobre

¹ Médico asistente Servicio de Dermatología Hospital Militar Central – Lima Perú.

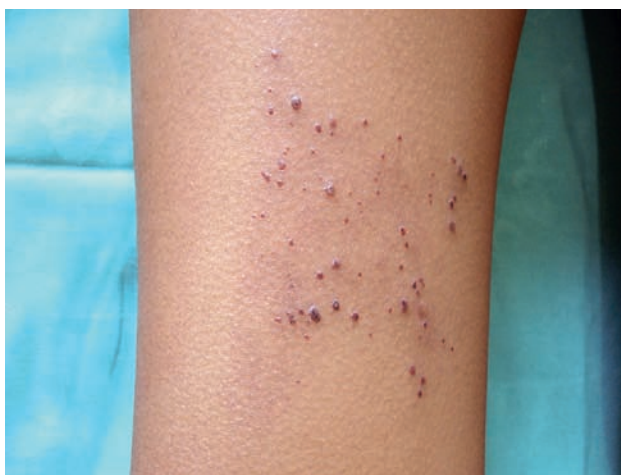² Médico residente 3er año Servicio de Dermatología Hospital Militar Central
Correo electrónico: eliana_saenz@yahoo.com

muslo derecho presente desde el nacimiento y con evolución progresiva que desde un año antes de la consulta presenta crecimiento de pápulas eritemato-violáceas, algunas queratósicas agrupadas sobre la lesión manchada del muslo.

Al examen clínico se observan pápulas eritematovioláceas queratósicas de escaso diámetro, firmes a la palpación, agrupadas sobre región media de muslo derecho asentando en un fondo de piel eritematoviolácea. Resto del examen cutáneo sin alteraciones significativas (**fotografías 1 y 2**).



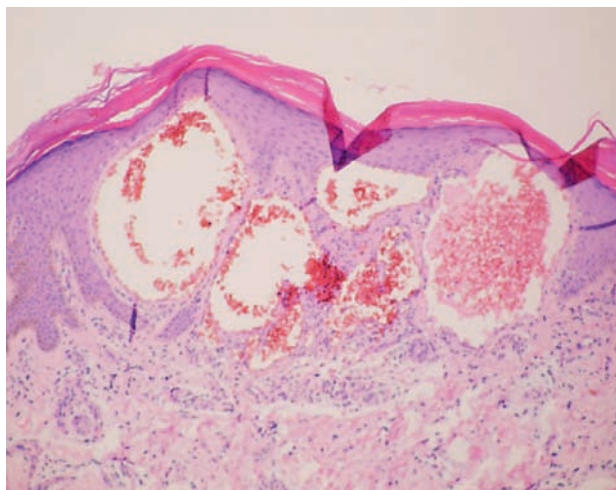
Fotografía 1: Mácula eritematoviolácea y pápulas queratósicas en región media de muslo derecho.



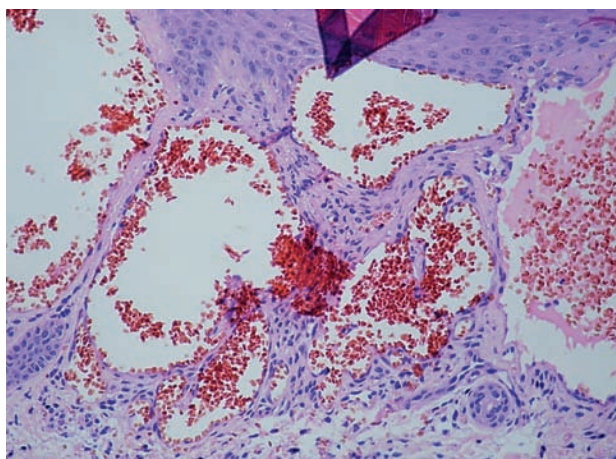
Fotografía 2: Pápulas eritematovioláceas queratósicas en muslo derecho. Mayor aproximación.

Exámenes auxiliares hematológicos y bioquímicos sin alteraciones.

En el estudio histopatológico se evidencia hiperqueratosis ortoqueratósica y acantosis epidérmica con elongación de la red de crestas que engloba los conductos vasculares con dilatación marcada de los vasos de la dermis papilar (**fotografía 3**), formando grandes conductos cavernosos. Trombosis de algunos vasos (**fotografía 4**).



Fotografía 3: H.E. 10x: Hiperqueratosis, acantosis epidérmica y papilomatosis con ectasia de vasos de la dermis superficial y presencia de eritrocitos en su interior.



Fotografía 4: H.E. 40x: Dilatación marcada de vasos de dermis papilar, formando grandes conductos cavernosos.

DISCUSIÓN

Los angioqueratomas son un grupo de malformaciones vasculares caracterizadas histológicamente por la presencia de dilatación de capilares superficiales con hiperqueratosis. La fisiopatología es desconocida, se ha descrito que posiblemente responda a la manifestación cutánea de una fístula arteriovenosa o sea el resultado de la alteración de vénulas y vasos linfáticos locales secundaria a minitraumatismos de repetición o procesos de hipertensión venosa, lo cual motivaría la proliferación epitelial responsable de la acantosis y papilomatosis que se observa en los cortes histológicos de las lesiones cutáneas¹; También se postulan otros factores etiológicos como son: congénito, embarazo, hematomas subcutáneos e hipoxia tisular. La frecuencia de presentación es desconocida, probablemente es más común

que los pocos casos reportados en la literatura. Existen 5 tipos clínicamente reconocibles⁴ y la clasificación distingue entre formas extensas y formas localizadas⁵. Las variedades clínicas de Angioqueratomas se describen en la Tabla 1:

Tabla 1⁶:

Tipo	Localización	Aparición
• A. de Mibelli	Dorso pies y manos	Infancia y adolescencia
• A. de Fordyce	Genitales	Adultos
• A. corporal difuso	Tronco	Infancia
• A. solitario o múltiples	Miembros inferiores	Adultos jóvenes
• A. circunscrito	Miembros Inf.	Infancia

El Angioqueratoma Nevoide Circunscrito (ACN) es la variedad menos común de angioqueratoma localizado. Consiste en una placa compuesta de pápulas pequeñas discretas o pápulas y nódulos variables que tienden a confluir. Se disponen en placas, bandas o estrías zoniformes, casi siempre unilaterales y sobre un fondo eritematocianótico, se localizan en glúteos, muslos, pierna, tronco o brazos. Aparece en la infancia o niñez, sobre todo en mujeres.^{1,7} El ACN tiene una importancia clínica relevante por sus similitudes morfológicas con tumores cutáneos malignos como el melanoma maligno o el carcinoma basocelular pigmentado⁸. Usualmente esta presente desde el nacimiento y no guarda relación con enfermedad sistémica.⁸ Sin embargo se ha descrito que los angioqueratomas circunscritos pueden asociarse a algunas patologías^{1,9} (Tabla 2):

Tabla 2:

<p>I. Asociaciones frecuentes</p> <p>a. Angioqueratoma de Fordyce</p> <p>b. Angioqueratomas de la lengua</p>
<p>II. Asociaciones menos frecuentes:</p> <p>a. Síndrome de Cobb</p> <p>b. Síndrome de Klieppel - Trenaunay</p> <p>c. Nevus flameus,</p> <p>d. Hemangioma cavernoso</p> <p>e. Fístulas arteriovenosas traumáticas.</p>

El tratamiento de estas lesiones es muy variado, sin embargo los resultados son poco satisfactorios, puede realizarse desde la extirpación quirúrgica en la medida en que sea posible hasta la electrofulguración o ablación con láser. También se postula el empleo de la crioterapia que sólo ha mostrado resultados favorables en las lesiones superficiales. Se menciona alguna utilidad del tratamiento de vaporización con láser dióxido de carbono, obteniéndose mejoría cosmética aceptable, baja morbilidad y mínimos efectos secundarios, postulándose por ello como un tratamiento seguro y efectivo en los angioqueratomas circunscritos.¹⁰ Las terapias combinadas pueden ofrecer algún grado de satisfacción en el tratamiento, sin embargo no contamos aún con opciones terapéuticas definitivas y cosméticamente deseables. Se ha descrito un caso de un angioqueratoma con signos de autoresolución y disminución de tamaño a través de eliminación transepidermal, posiblemente causada por dermatitis de contacto¹¹.

CONCLUSIÓN

El Angioqueratoma circunscrito es uno de los 5 tipos de angioqueratomas, constituye una rara entidad habiéndose reportado muy pocos casos, usualmente está presente en el nacimiento o primeros años de vida, siendo rara la aparición en la adolescencia o durante la edad adulta, ocurre más frecuentemente en mujeres localizándose preferentemente en extremidades. El caso que presentamos refleja las características clínicas e histopatológicas descritas en esta entidad, cobra importancia por ser la variedad menos común de angioqueratomas y porque además constituye un reto terapéutico para el dermatólogo. La selección de la opción terapéutica, responsabilidad del médico tratante, sigue siendo difícil y constituye un desafío, pues, de ella dependen los resultados satisfactorios y cosméticos. En el caso de nuestra paciente se optó por terapia combinada con criocirugía y radiofrecuencia, sin obtener los resultados esperados.

REFERENCIAS BIBLIOGRÁFICAS

1. RUIZ VILLAVERDE R., BLASCO MELGUIZO J., ALONSO CORRAL MJ., DÍEZ GARCÍA F. Angioqueratoma corporis circunscrito (enfermedad de Fabry tipo II). *An Pediat* 2004 Mayo; 60 (5): 479 – 480.
2. SARDANA K, KORANNE RV, SHARMA RC, MAJAN S. Angiokeratoma circumscriptum naeviforme: Rare presentation on the neck. *Australas J Dermatol* 2001; 42:294-5.
3. DELLA GIOVANNA P. Del Angioqueratoma a la Enfermedad de Fabry. *Dermatol Argentina* 2004 10(4): 263-73
4. MITTAL RACHNA, AGGARWAL ASOK, SRIVASTAVA G. Angiokeratoma circumscriptum: a case report and review of the literature. *International Journal of Dermatology*. 2005; 44(12): 1031-1034.
5. SCHILLER PI, ITIN PH. Angiokeratomas: an update. *Dermatology* 1996; 193 (4): 275-82.
6. NORBERT SEPP. Otras Alteraciones Vasculares. En Bologna J.L., Jorizzo J., Rapini R.P. *Dermatología*. 1ª Edición. Madrid: Elsevier 2004: 2:1656-7.
7. GEOFFREY STRUTTON. Tumores Vasculares. En Weedon D. *Piel Patología*. 1ª Edición. Madrid España: Marbán Libros, S.L., 2002: 823-4
8. OZDEMIR R, KARAASLAN O, TIFTIKCIOGLU YO, KOCER U. Angiokeratoma circumscriptum. *Dermatol Surg*. 2004 Oct; 30(10): 1364-6.
9. ACASIO Y., GUTIÉRREZ M., MORANTES J., ROYE S., ZAMORA M. et al. Angioqueratoma asociado a Síndrome de Klippel-Trenaunay. *Dermatología Venezolana* 2006: 44(3): 22-6
10. DEL POZO J, FONSECA E. Angiokeratoma circumscriptum naeviforme successful treatment with carbon-dioxide laser vaporization. *Dermatol Surg*. 2005 Feb;31(2):232-6.
11. MIWA N, KOBAYASHI T, KANZAKI T, TSUJI T. Angiokeratoma corporis circumscriptum naeviforme with transepidermal elimination. *J Dermatol* 1993; 20(4): 247-51.