

CASOS CLÍNICOS

Impétigo herpetiforme

Impetigo herpetiformis

Nancy Grández¹, César Salinas²

RESUMEN

El impétigo herpetiformis es una rara dermatosis pustular, no infecciosa, que se presenta en el tercer trimestre de la gestación y que con frecuencia pone en riesgo la vida de la madre y el feto.

Se reporta el caso en una mujer de 30 semanas de gestación que desarrolló placas eritematosas, con pústulas en la periferia, compatibles con impétigo herpetiformis, y que recibió tratamiento oportuno con prednisona, con buena evolución.

Palabras clave: Impétigo herpetiformis, Embarazo, Prednisona, Ciclosporina.

ABSTRACT

Impetigo herpetiformis is a rare pustular dermatosis, non-infectious, that mainly occurs in the third trimester of pregnancy and often threatens the life of the mother and fetus.

We report a case of a woman at thirty weeks of pregnancy, that developed erythematous plaques with pustules at the periphery, diagnosed as impetigo herpetiformis, and who received treatment with prednisone, with good results.

Key words: Impetigo herpetiformis, Pregnancy, Prednisone, Cyclosporine.

INTRODUCCION

El impétigo herpetiformis es una rara dermatosis pustular no infecciosa que se presenta en el tercer trimestre de la gestación. Fue descrita por Hebra en 1872 en cinco gestantes sin historia de psoriasis, quienes presentaron una condición pustular aguda, la misma que ocasionó el fallecimiento de cuatro de ellas¹.

Se caracteriza por lesiones pustulosas que aparecen en las flexuras y se diseminan centripetamente. Las formas complicadas se asocian a compromiso severo del estado de la madre y del feto. Clínica e histológicamente tiene similitud con la psoriasis pustular por lo que existe controversia para catalogar esta enfermedad como un tipo de psoriasis o como una entidad diferente¹.

Se presenta el siguiente caso clínico por ser una entidad poco frecuente y que, si no se trata a tiempo, puede poner en riesgo la vida de la madre y el feto.

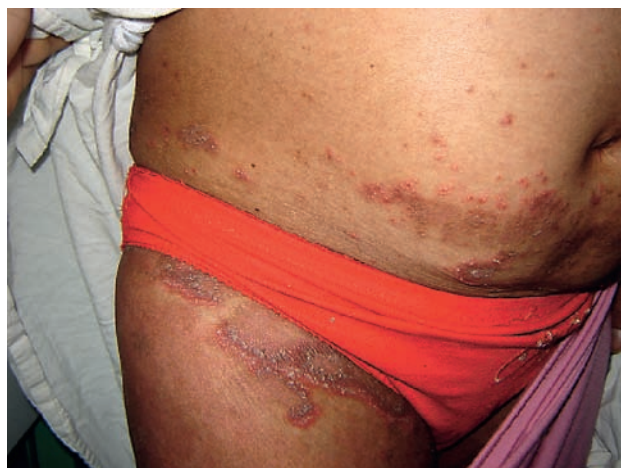CASO CLÍNICO

Paciente mujer de 29 años, con 30 semanas de gestación, natural y procedente de Lima. Inicia su enfermedad hace dos meses con una placa eritematosa, que en el borde presenta pústulas pequeñas, localizada en cadera derecha. La lesión crece de manera centrífuga, dejando descamación e hiperpigmentación residual en la zona central (**fotografías 1 y 2**). La paciente refiere además sensación de quemazón.

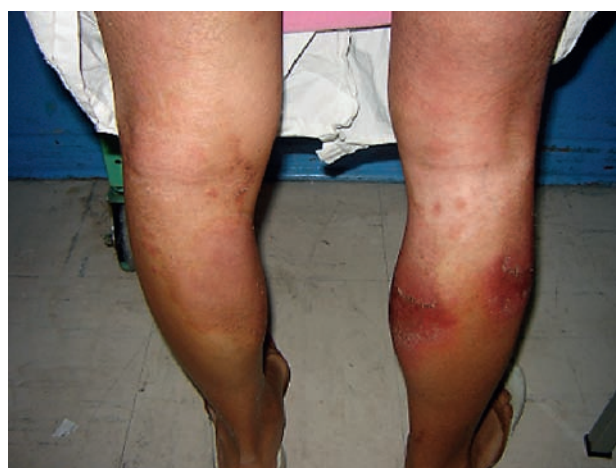¹ Médico Dermatólogo del Hospital Madre-Niño San Bartolomé.

² Médico Patólogo de la Clínica de la Universidad Cayetano Heredia

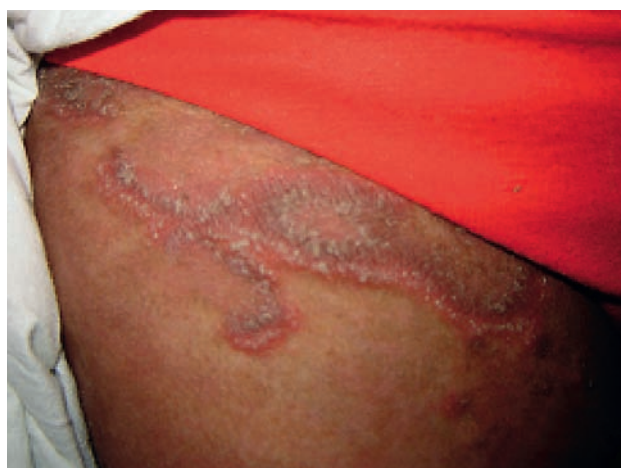Correo electrónico: ngrandez05@yahoo.com



Fotografía 1. Se visualiza placas eritematosas con pústulas periféricas.



Fotografía 3. Compromiso de pierna derecha, cara posterior.



Fotografía 2. Mayor aproximación de la lesión.

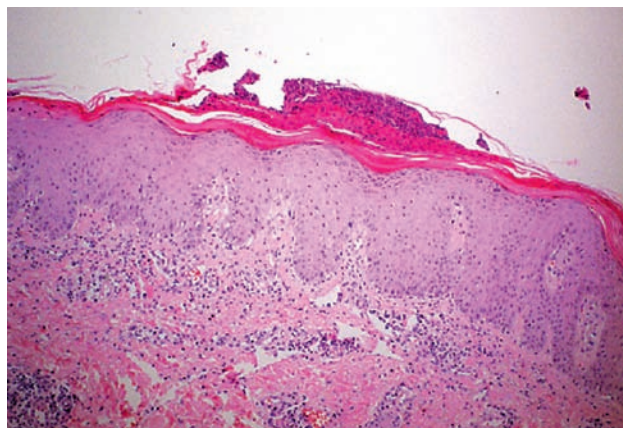
Posteriormente aparecen lesiones similares en abdomen, ingles y muslos. Acude a médico particular en donde le diagnostican "alergia" e inician tratamiento con clobetasol en crema, dos veces al día, con mejoría parcial, reapareciendo luego las lesiones en otras zonas. Hace un mes aparece nueva placa eritematosa en pantorrilla derecha de similares características, la cual no responde al tratamiento indicado, tornándose más eritematosa y dolorosa, impidiendo la deambulacion (**fotografía 3**).

Acude a Emergencia del Hospital San Bartolomé (HSB), donde le diagnostican celulitis de miembro inferior derecho e indican su hospitalización. Se inicia tratamiento con ceftriaxona, 2 g al día, y clindamicina 600 mg cada seis horas, ambos por vía endovenosa.

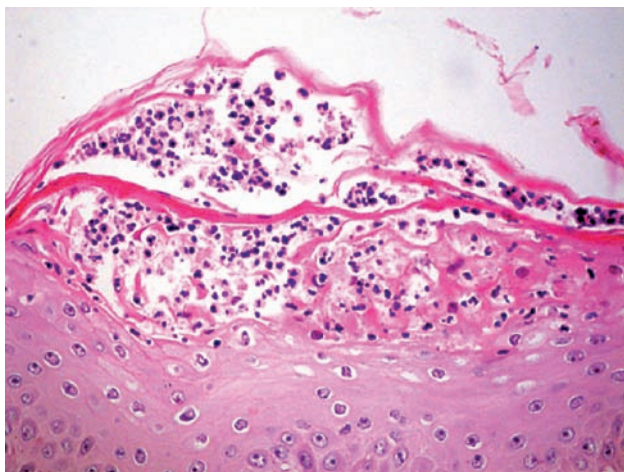
Fue evaluada por el servicio de dermatología del HSB encontrándose una paciente en regular estado general, adolorida, con una frecuencia cardiaca de 90 latidos por minuto, respiratoria de 18 por min. y temperatura de 37°C. Al examen de piel se encuentra una placa eritematosa, con pústulas superficiales en el borde, de aproximadamente 15 por 10 cm. en la cara posterior de la pierna derecha, y otras lesiones similares en cadera, abdomen y brazos, algunas con descamación e hiperpigmentación central. El diagnostico clínico fue impétigo herpetiforme el que fue confirmado por la biopsia de piel.

Como antecedentes de importancia la paciente refirió gestaciones previas sin alteraciones, en la primera un recién nacido a término (RNAT) por parto vaginal, en la segunda se realizó cesárea por presentación podálica, con RNAT. La gestación actual es la tercera y presenta controles prenatales sin alteraciones. Niega enfermedades de la piel en ella o su familia.

Entre los exámenes auxiliares se encontró en el hemograma 7 800 leucocitos (bastones 3%, segmentados 76%, monocitos 6%, linfocitos 15%), hemoglobina de 10.8 g/dl, plaquetas 266 000/mm, un examen de orina sin alteraciones, hipocalcemia de 7.40 mg/dl (VN: 8-11 mg/dl), valores de electrolitos (Na, K y Cl) dentro de límites normales, al igual que la glicemia en ayunas (87 mg/dl). La ecografía obstétrica estuvo dentro de lo normal, y el perfil biofísico fetal adecuado. La tinción Gram de las lesiones dio negativo, mientras que en la biopsia de piel se observaron pústulas subcorneales que se acompañaban de densos infiltrados de neutrófilos, llenando, por zonas, la dermis papilar. Los cambios son compatibles con impétigo herpetiforme (**fotografías 4 y 5**).



Fotografía 4. Se visualiza una biopsia de piel con hiperplasia psoriasiforme, infiltrado inflamatorio y formación de pústula subcorneal. HE 20X



Fotografía 5. A mayor aumento se aprecia la colección de polimorfonucleares en el espacio corneal conformando la pústula. HE 40X

DISCUSION

El impétigo herpetiforme (IH), es una erupción pustulosa de alto riesgo, tanto para la madre como para el feto. Fue descrito por primera vez por Hebra en 1872, y desde esa fecha hasta la actualidad se han reportado alrededor de 100 casos. Es de muy rara ocurrencia, siendo excepcional la recurrencia.

Ocurre en gestantes sin antecedentes personales ni familiares de psoriasis, iniciándose comúnmente en el tercer trimestre. En caso de recurrencias en gestaciones posteriores, ésta se presenta comúnmente en forma temprana y con mayor severidad. Se han descrito cuadros de inicio tan precoz como desde el primer trimestre^{2,3}. El curso de la enfermedad es invariablemente progresivo, pudiendo involucionar después del parto con mínimas secuelas tardías.

También se han descrito algunos casos en mujeres no gestantes, asociado al uso de anticonceptivos orales,

como el que reporta Erbagci en una mujer que desarrolló una dermatosis pustular generalizada asociada con hipocalcemia durante el uso de anticonceptivos orales, el cual fue diagnosticado clínica e histológicamente como IH. Interesantemente, la hija de esta mujer desarrolló un cuadro de IH cuando tenía 18 años durante su gestación, recurriendo el cuadro en la gestación subsiguiente⁴. Chang reporta el caso de una gestante de 16 semanas que inicia un cuadro de IH, y después de un año desarrolla psoriasis pustulosa generalizada (PPG) confirmada histológicamente, sugiriendo que IH y PPG son una misma enfermedad⁵.

Algunos reportes manifiestan la reaparición de la enfermedad durante la menstruación. Como señala Chaidemenos, probablemente por el estímulo de hormonas sexuales, especialmente estrógenos, que están elevadas tanto durante la gestación como la menstruación. Dicha hipótesis es corroborada por el hecho de que al descender los valores de estas hormonas, el brote también desaparece⁶.

Clínicamente, la enfermedad se caracteriza por la aparición de placas eritematosas en cuya periferia se desarrollan pústulas dolorosas, estériles y no pruriginosas. Frecuentemente las lesiones comienzan en pliegues inguinales, para luego diseminarse en forma centrípeta abarcando tronco y extremidades. Las mucosas pueden presentar erosiones dolorosas que recuerdan aquellas observadas en el pénfigo vulgar. El compromiso sistémico puede ser severo incluyendo fiebre alta, astenia, adinamia, diarrea, deshidratación, delirio, tetania y convulsiones^{7,8}.

Las pruebas de laboratorio demuestran comúnmente leucocitosis, velocidad de eritrosedimentación elevada y cultivos bacterianos negativos en pústulas y en sangre periférica. Los niveles plasmáticos de calcio, fosfato, albúmina y vitamina D pueden estar disminuidos³.

Etiológicamente el IH ha sido asociado con hipoparatiroidismo y absorción intestinal disminuida de vitamina D, pero dado que estos hallazgos no acompañan a todos los casos de IH, su relación causal permanece especulativa⁹. Sin embargo, podemos decir que debido a la inflamación exudativa de la piel, en el IH hay pérdida de calcio libre y unido de proteínas. Manifestación que también se corrobora en nuestra paciente por los niveles de calcio por debajo de lo normal.

La apariencia histológica del IH se asemeja a la psoriasis pustulosa, caracterizándose por cúmulos de neutrófilos dentro de focos de epidermis, espongiosis, paraqueratosis e hiperplasia psoriasiforme. Por lo que el diagnóstico diferencial debe realizarse con psoriasis pustulosa, dermatitis herpetiforme, eritema multiforme, pénfigo vulgar, dermatosis pustular subcorneal y herpes gestacional. Debiéndose considerar como hallazgos claves, en el diagnóstico de impétigo herpetiforme, la presencia de pústulas dolorosas intraepidérmicas estériles, prurito moderado, compromiso sistémico y ausencia de antecedentes familiares³.

El tratamiento se basa en medidas de apoyo multidisciplinarias destinadas al control de la enfermedad, así como a preservar la vida del feto. Está indicado el uso de corticoides sistémicos en altas dosis, de corticoides tópicos, retinoides y la UVB terapia. Cuando este esquema fracasa en el control de la enfermedad y/o aparecen efectos colaterales, que otorgan mayor riesgo al binomio madre-hijo, se ha aconsejado el uso de ciclosporina por vía oral con buenos resultados materno-fetales^{1,3,10}.

La ciclosporina es un medicamento de categoría C. Estudios realizados en animales con ciclosporina a dosis altas demuestran que es embriotóxico, pero no teratogénico. En humanos, un reporte de 629 gestantes receptoras de transplantes que recibieron terapia con ciclosporina mostró ser relativamente seguro por lo que su utilidad no puede ser descartada^{10,11}.

Por otro lado, es importante el control frecuente de la gestación, planteándose si fuera necesario la interrupción del embarazo con madurez pulmonar comprobada.

En este caso la paciente fue tratada inicialmente como un cuadro infeccioso con antibióticos EV, los que no mejoraron su problema. Se inició luego tratamiento con prednisona a 1 mg/k/d con buena evolución. Las lesiones remitieron quedando una hiperpigmentación residual y la paciente dio a luz a un bebé en buenas condiciones a las 38 semanas de gestación.

En conclusión, presentamos el caso de una paciente gestante del tercer trimestre con un cuadro de impétigo herpetiforme, inicialmente confundido con una celulitis y que gracias al diagnóstico temprano y a la buena respuesta al tratamiento con corticoides, su embarazo pudo llegar a buen término.

REFERENCIAS BIBLIOGRÁFICAS

1. TADA J, FUKUSHIRO S, FUJIWARA Y, AKAGI Y, KODAMA H, NOHARA N. Two sisters with impétigo herpetiformis. *Clin Exp Dermatol*. 1989 Ene;14(1):82-4.
2. BEVERIDGE GW, HARKNESS RA, LIVINGSTON JR. Impetigo herpetiformis in two successive pregnancies. *Br J Dermatol*. 1966 Feb;78(2):106-12.
3. VALDÉS E, NÚÑEZ T, PEDRAZA D, MUÑOZ H. Impétigo herpetiforme recurrente: manejo exitoso con ciclosporina. *Rev Méd Chile*. 2005 Sep;133(9):1070-4.
4. ERBAGCI Z, ERKILIÇ S. A case of recurrent impetigo herpetiformis with a positive family history. *Int J Clin Pract*. 2000 Nov;54(9):619-20.
5. Chang SE, Kim HH, Choi JH, Sung KJ, Moon KC, Koh JK. Impetigo herpetiformis followed by generalizad pustular psoriasis: more evidence of same disease entity. *Int J Dermatol*. 2003 Sep;42(9):754-5.
6. CHAIDEMENOS G, LEFAKI I, TSAKIRI A, MOURELLOU O. Impetigo herpetiformis: menstrual exacerbations for 7 years postpartum. *J Eur Acad Dermatol Venereol*. 2005;19(4):466-9.
7. RACKETT SC, BAUGHMAN RD. Impetigo herpetiformis and *Staphylococcus aureus* lymphadenitis in a pregnant adolescent. *Pediatr Dermatol*. 1997;14(5):387-90.
8. WINTON GB, LEWIS CW. Dermatoses of pregnancy. *J Am Acad Dermatol*. 1982 Jun;6(6):977-98.
9. WOLF R, TARTLER U, STEGE H, MEGAHED M, RUZICKA T. Impetigo herpetiformis with hyperparathyroidism. *J Eur Acad Dermatol Venereol*. 2005 Nov;19(6):743-6.
10. IMAI N, WATANABE R, FUJIWARA H, ITO M, NAKAMURA A. Successful treatment of impetigo herpetiformis with oral cyclosporine during pregnancy. *Arch Dermatology*. 2002;138:128-9.
11. LAMARQUE V, LELEU MF, MONKA C, KRUPP P. Analysis of 629 pregnancy outcomes in transplant recipients treated with Sandimmun. *Transplant Proc*. 1997 Ago;29(5):2480.