

# DERMATOLÓGICA

---

**PERUANA**

Órgano Oficial del Círculo Dermatológico del Perú

Volumen 19 Número 2 / Mayo - Agosto 2008  
Lima - Perú**CONTENIDO****53 EDITORIAL****SECCIONES****ARTÍCULOS ORIGINALES**

- 55** • Las caras del poroma  
*Roy García, Olga Paredes, Yuri Figueroa, David Acurio, Julio Mosqueira, Patricia Fernández, María Sanz*

- 63** • Dermatitis por ácaros de palomas: primer reporte de la presencia de *Ornithonyssus sylviarum* en el Perú  
*María Luisa Téllez, Carlos Sordo, Alberto Ruiz, Sandro Tucto, Anibal Manrique*

**CASOS CLÍNICOS**

- 69** • Aplasia cutis congénita truncal simétrica asociada a feto papiráceo  
*Sendy Solórzano, Carolina Casaverde, Jorge Luis Galdos*

- 75** • Caso inusual de histiocitosis de células de Langerhans cutánea diseminada de larga evolución en una mujer adulta  
*Cynthia Melgarejo, Edward Alca, César Ramos, Karina Fera, Lucie Puell, Martín Salomón, Francisco Bravo, Manuel Del Solar*

- 81** • Enfermedad injerto contra huésped crónica refractaria  
*Karen Rojas, Mirtha Pacheco, María Pajuelo, Antonio Paredes*

- 85** • Linfoma cutáneo primario de células grandes anaplásicas CD30+  
*Patricia Güere, Lucía Bobbio, Francisco Bravo, César Chian*

- 88** • Melanoma subungueal: reporte de un caso  
*Edward Alca, Martín Salomón, Francisco Bravo, Cinthya Melgarejo*

**94 REVISIONES BIBLIOGRÁFICAS****97 GALERÍA FOTOGRÁFICA**

- Las caras de la dermatitis atópica  
*Rosalía Ballona*

**101 REGLAMENTO DE PUBLICACIONES**

# DERMATOLÓGICA

---

**PERUANA**Official Journal of *Círculo Dermatológico del Perú*

Volume 19 Number 2 / May - August 2008

Lima - Peru

**TABLE OF CONTENTS****53 EDITORIAL****SECTIONS****ORIGINAL ARTICLES**

- 55** • Poroma's faces  
*Roy García, Olga Paredes, Yuri Figueroa, David Acurio, Julio Mosqueira, Patricia Fernández, María Sanz*

- 63** • Dermatitis due to pigeon mites. First report of the presence of *Ornithonyssus sylviarum* in Peru  
*María Luisa Téllez, Carlos Sordo, Alberto Ruiz, Sandro Tucto, Anibal Manrique*

**CLINICAL CASES**

- 69** • Symmetric truncal aplasia cutis congenita associated with papyraceous fetus  
*Sendy Solórzano, Carolina Casaverde, Jorge Luis Galdos*

- 75** • Unusual case of Langerhans cell histiocytosis longstanding cutaneous disseminated in an adult woman  
*Cynthia Melgarejo, Edward Alca, César Ramos, Karina Feria, Lucie Puell, Martin Salomón, Francisco Bravo, Manuel Del Solar*

- 81** • Refractory chronic graft versus host disease.  
*Karen Rojas, Mirtha Pacheco, María Pajuelo, Antonio Paredes.*

- 85** • Cutaneous CD30+ Anaplastic Large-Cell Lymphoma  
*Patricia Güere, Lucia Bobbio, Francisco Bravo, César Chian*

- 88** • Subungueal melanoma: case report  
*Edward Alca, Martin Salomón, Francisco Bravo, Cinthya Melgarejo*

**94 BIBLIOGRAPHIC REVIEWS****97 PHOTOGRAPHIC GALLERY**

- Atopic dermatitis faces  
*Rosalía Ballona*

**102 PUBLICATION INSTRUCTIONS**

**Director: Francisco Bravo**

Médico Dermatólogo y Dermatopatólogo.  
Hospital Nacional Cayetano Heredia. Lima Perú.

**Director Fundador: Zuño Burstein**

Médico Dermatólogo y Tropicalista.  
Profesor Emérito UNMSM.  
Academia Nacional de Medicina. Lima Perú.

**Editor: Carlos Sordo**

Médico Dermatólogo.  
Profesor Invitado de Dermatología Facultad de Medicina UPCH.  
Lima Perú.

**Editor Adjunto: Carlos Rodríguez**

Médico Dermatólogo.  
Instituto de Medicina Tropical Daniel Alcides Carrión. UNMSM.  
Lima Perú.

**CONSEJO EDITORIAL**

**Rosalía Ballona**

Médico Pediatra y Dermatólogo. Jefe de Servicio de Dermatología.  
Instituto Nacional de Salud del Niño. Lima Perú.

**Rosa I. Castro**

Médico Asistente. Servicio de Dermatología. Instituto Nacional  
de Salud del Niño. Lima Perú.

**José Catacora**

Médico Asistente. Servicio de Dermatología. Hospital Nacional  
Guillermo Almenara Irigoyen. Lima Perú.

**Aizic Cotler**

Médico Dermatólogo. Ex Profesor Principal de Dermatología UNMSM.  
Lima Perú.

**Luis A. Díaz**

Médico Dermatólogo e Investigador. University of  
North Carolina at Chapel Hill. USA. Director AAD.

**Uriel García**

Médico Patólogo e Investigador. Profesor Emérito de la UPCH.  
Academia Nacional de Medicina. Lima Perú.

**Fernando Magill**

Médico Dermatólogo. Profesor Invitado de Dermatología  
Facultad de Medicina UPCH. Lima Perú.

**Alejandro Morales**

Médico Dermatólogo y Dermatopatólogo.  
Instituto Dermatológico. Lima Perú.

**Victoria Morante**

Médico Asistente. Servicio de Dermatología. Hospital Nacional  
Dos de Mayo. Lima Perú.

**IMPRESIÓN: Grambs Corporación Gráfica**

Editada e impresa en Lima, Perú  
Depósito Legal N° 2004-5814

La publicación de un trabajo no implica necesariamente que la revista  
comparta las ideas contenidas en él.

**COMITÉ EDITORIAL**

**Evelyn Castro**

Médico Asistente. Servicio de Dermatología. Hospital Nacional  
Alberto Sologuren-EsSalud. Callao Perú.

**Carlos Echevarría**

Médico Dermatólogo. Director Centro Dermoesztético.  
Clínica San Gabriel. Lima Perú.

**Lucie Puell**

Médico Asistente. Servicio de Dermatología. Hospital Nacional  
Cayetano Heredia. Lima Perú.

**Zélika Kumakawa**

Médico Dermatólogo. INPARES. Lima Perú.

**Pedro Navarro**

Ex - Jefe del Servicio de Dermatología. Hospital Nacional  
Edgardo Rebagliati Martins. Lima Perú.

**Bertha Pareja**

Doctora en Farmacia y Bioquímica. Profesor Emérito UNMSM.  
Lima Perú.

**César Pérez del Arca**

Jefe del Servicio de Dermatología. Hospital Nacional  
María Auxiliadora. Lima Perú.

**José San Martín**

Médico Dermatólogo. Práctica Privada. Lima Perú.

**COMITÉ DE REVISORES**

**Manuel del Solar**

Jefe de Servicio de Dermatología. Hospital Nacional  
Cayetano Heredia. Lima Perú.

**Rosario Torres**

Médico Asistente. Servicio de Dermatología. Instituto de Salud del Niño.  
Lima Perú.

**CORRECTORA DE ESTILO**

**Romina Tejada**

Médico Sección Epidemiología. Instituto de Medicina Tropical  
Daniel Alcides Carrión. UNMSM. Lima Perú.

**COMITÉ DE DISTRIBUCIÓN**

**Emilio Carranza**

Médico Dermatólogo. Profesor invitado de Cirugía Dermatológica UNMSM.  
Lima Perú.

**EDITORIA GRÁFICA FINANCIERA**

**Kathia Burstein**

**SECRETARÍA**

**Jimena Velarde**



## CÍRCULO DERMATOLÓGICO DEL PERÚ

### **CONSEJO DIRECTIVO 2008 - 2010**

#### **PRESIDENTE**

Fernando Magill

#### **VICEPRESIDENTE**

Emilio Carranza

#### **SECRETARIO GENERAL**

Manuel del Solar

#### **SECRETARIO GENERAL ADJUNTO**

Sergio Armas

#### **SECRETARIO DE FINANZAS**

Aldo Ayaipoma

#### **SECRETARIO DE FILIALES**

Winston Maldonado

#### **SECRETARIO DE ACCIÓN CIENTÍFICA**

Roy García

#### **VOCALÍAS**

#### **EDUCACIÓN MÉDICA CONTINUA**

Evelyn Castro

#### **PROMOCIÓN Y PRENSA**

Carlos Echevarría

#### **ACCIÓN GREMIAL Y DEONTOLÓGICA**

Manuel Balaguer

#### **PAST PRESIDENTE**

Rafael Gamarra

#### **CONSEJO ASESOR**

Zuño Burstein

Francisco Bravo

Av. Paseo de la República 3691- Oficina 1201 - San Isidro - Lima, Perú

Telf. (51)(1) 221-7990 Telefax: (51)(1) 221- 8271

**Correo electrónico:** [secretaria@cidermperu.org](mailto:secretaria@cidermperu.org)

**Página web:** [www.cidermperu.org](http://www.cidermperu.org)

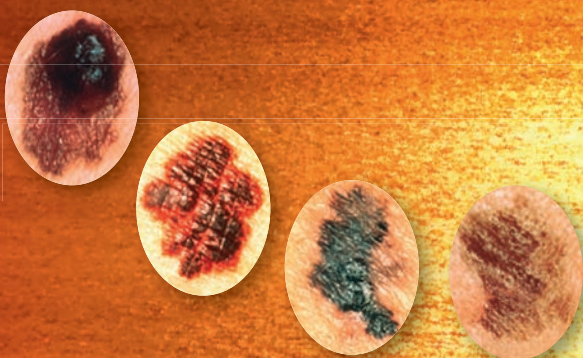El Círculo Dermatológico del Perú organiza dentro de sus actividades de proyección a la comunidad

La Campaña de Educación, Prevención y Detección Temprana del Cáncer de Piel y Melanoma denominada

## "El Día del Lunar"

El primer domingo de febrero de cada año

Agradecemos a los gobiernos locales, entidades del sector público y privado y médicos dermatólogos que colaboran en esta campaña y los exhortamos a seguir contribuyendo con su esfuerzo al éxito de la misma en beneficio de nuestra población y nuestro país.



# Differin®

(ADAPALENO) GEL, 0.3%





El poder del retinoide más completo


 **Differin®**  (ADAPALENO) GEL, 0.3% versus Differin 0.1%:

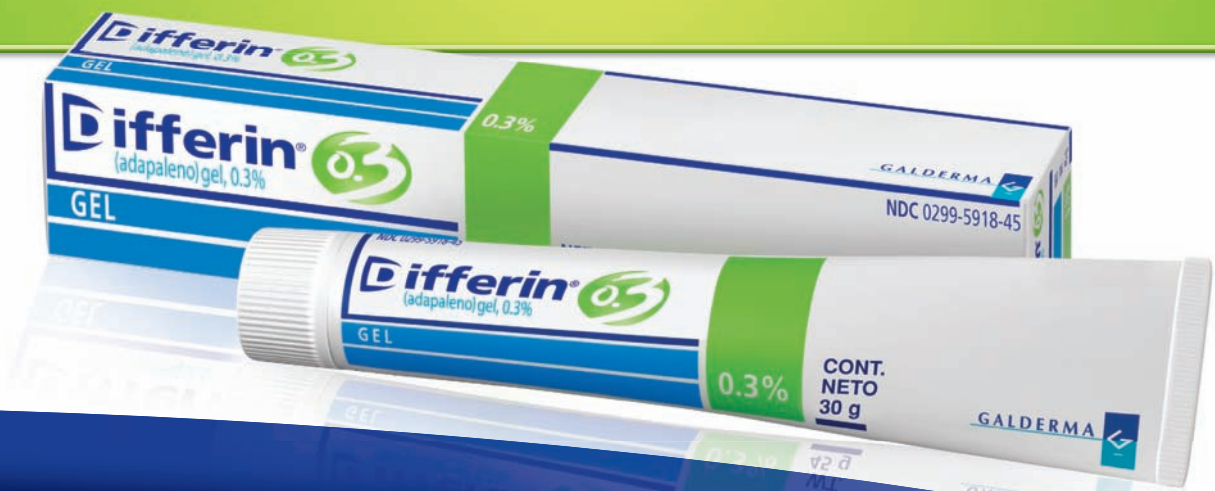> RAPIDEZ

> POTENCIA

≡ TOLERABILIDAD

 **Differin®**  (ADAPALENO) GEL, 0.3% es la opción de tratamiento IDEAL para patologías que requieren retinoides tópicos.

 **Differin®**  (ADAPALENO) GEL, 0.3% es el único adapaleno que cuenta con **EVIDENCIA CLINICA** publicada





El progreso que ha alcanzado la humanidad en los últimos años gracias a su tecnología, fruto de la investigación realizada en diferentes campos de la ciencia, ha permitido que conozcamos mejor las enfermedades y desarrollemos nuevas herramientas para diagnosticarlas y combatir las. Hemos conseguido diagnosticar más tempranamente y con mayor precisión las dolencias que nos aquejan y brindarles a nuestros pacientes mejores alternativas para curar sus padecimientos desarrollando más aún nuestro conocimiento hoy en día gracias a la facilidad con la que se accede a la información debido a Internet.

Nunca antes el conocimiento ha estado al alcance de la mano como ahora. Tanto es así, que los pacientes buscan información antes y después de acudir a la consulta cuestionando a veces el criterio del médico, por una información obtenida sin actitud crítica propia del lego y de fuentes no necesariamente confiables y ni que decir del intrusismo y la práctica que existe por parte de personas no médicas que utilizan ésta, para ofrecer "tratamientos especiales".

Esto obliga al médico y en especial al dermatólogo, no sólo a desarrollar los conocimientos propios de la especialidad como es natural, sino también en algunos casos a adquirir equipos sofisticados de última generación para hacer frente a la demanda que existe hoy en día por parte de los pacientes, que buscan procedimientos cada vez más efectivos y no sólo tratamientos para sus afecciones, sin importarles en algunos casos, si son realizados por médicos o no.

Debemos ampliar nuestros conocimientos en campos considerados no tradicionales para hacer frente a médicos de otras especialidades que buscan desarrollar su práctica médica en aspectos dermatológicos y no sólo como respuesta al requerimiento de los pacientes que, condicionados por una sociedad que pondera muchas veces la forma y no el fondo, buscan mantener un aspecto juvenil ya sea por exigencias

de su trabajo o por estima personal sino también porque exigen un mejor resultado cosmético una vez tratada su dolencia. Esto se evidencia en el interés que los dermatólogos jóvenes muestran en desarrollar más estos aspectos y en sus preferencias al momento de asistir a los congresos.

Creo que se puede crecer como dermatólogo incorporando estos conocimientos sin descuidar lo que constituye la esencia de nuestra especialidad. Prueba de ello son los artículos que les ofrecemos en este número de la Folia donde los autores, aplicando sus conocimientos clínicos y epidemiológicos, apoyados por técnicas de laboratorio, realizando biopsias y recurriendo a la dermatopatología y técnicas de inmunofluorescencia o utilizando procedimientos quirúrgicos y empleando tratamientos tradicionales y de última generación, consiguen diagnosticar, tratar, curar o aliviar a sus pacientes, haciendo uso de su raciocinio y conocimientos para descubrir y reportar lo que su curiosidad y su vocación les lleva a investigar.

Todo este conocimiento utilizado correctamente y éticamente, en beneficio de nuestros pacientes, nos permitirá seguir siendo el profesional referente al que acudirán en busca no sólo de la solución de sus problemas sino también del consejo adecuado y valorado, acorde con la tradición primigenia de nuestra profesión. Nos permitirá seguir teniendo la voz autorizada y aplicar nuestros conocimientos en la prevención y el tratamiento de las enfermedades, haciendo uso de todos los recursos tanto tradicionales como modernos para beneficio de nuestros pacientes, preservando la dignidad de nuestra profesión y de nuestra especialidad y brindándoles atención en todos los aspectos que requieran como parte de un concepto integral de salud.

Espero que esta reflexión sirva para incentivar a nuestros dermatólogos jóvenes a publicar sus experiencias y a orientarlos en su actividad profesional acorde con los retos que les esperan.

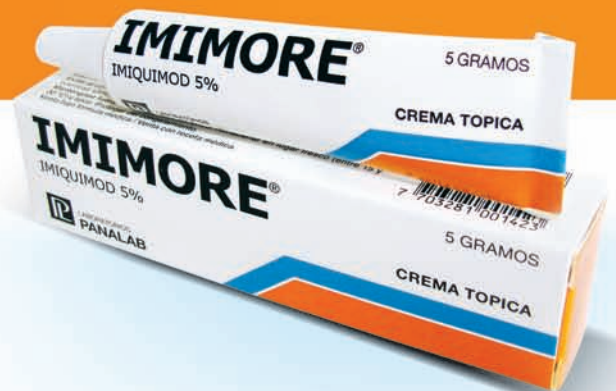El Editor

# imimore®

Imiquimod 5%



*El primer modulador tópico  
de la respuesta inmunológica*



 LABORATORIOS  
**PANALAB**

  
**ROEMMERS**  
CONCIENCIA POR LA VIDA

**IMIMORE® COMPOSICION:** Cada 100 g de crema contiene Imiquimod 5 g; Excipientes c.s. **ACCION TERAPEUTICA:** IMIMORE® es un agente inmunomodulador indicado para el tratamiento de verrugas genitales externas y perianales externas en pacientes adultos. **POSOLOGIA Y MODO DE USO:** 3 veces por semana, previo a las horas habituales de sueño, dejando en la piel de 6 a 10 horas y sin ocluir el sitio de aplicación. Una vez transcurrido ese periodo, lavar el área tratada con agua y jabón. **INTERACCIONES:** Corticoides, otros agentes inmunosupresores: riesgo de reducción del efecto farmacológico de ambas drogas. **CONTRAINDICACIONES:** IMIMORE® está contraindicado en pacientes con hipersensibilidad al imiquimod o a cualquier otro componente de la formulación. **PRECAUCIONES O RESTRICCIONES DURANTE EL EMBARAZO Y LA LACTANCIA:** **EMBARAZO:** No hay estudios adecuados y bien controlados durante el embarazo. **LACTANCIA:** Aún se desconoce si Imiquimod se excreta o no con la leche materna **PRESENTACION:** IMIMORE® se presenta en envases conteniendo 6 y 12 sobres monodosis con 250 mg de crema/sobre.